

TARIFA POSTAL REDUCIDA - N.º 2007 - 828 SERVICIOS POSTALES NACIONALES S.A. PRNDE 31 DIC. 2007

REVISTA DE LA DIVISIÓN DE CIENCIAS DE LA SALUD

UNIVERSIDAD SANTA SALUD

Odontología

UNIVERSIDAD SANTO TOMÁS - BUENOS AIRES, ARGENTINA

VOL. 6 N.º 1 ENERO - JUNIO DE 2007
BUCARAMANGA, SANTANDER, COLOMBIA
www.ustabuca.edu.co



UNIVERSIDAD SANTO TOMÁS
PRIMER CLAUSTRO UNIVERSITARIO DE COLOMBIA
B U C A R A M A N G A

INJERTO DE TEJIDO CONECTIVO SUBPEDICULADO Y COLGAJO POSICIONADO LATERAL AVANZADO PARA EL TRATAMIENTO DE UNA RECESIÓN GINGIVAL EN UN PACIENTE CON TRATAMIENTO DE ORTODONCIA: REPORTE DE UN CASO

¹Antonio José Díaz C., ²Eduardo Covo M., ³María Angélica Fonseca R., ³Kelly Johana González M., ⁴Antonio Sagbini F.
¹Odontólogo U. de Cartagena, Especialista en Periodoncia U. Javeriana, Magíster en Educación U. del Norte, Docente U. de Cartagena, ²Odontólogo U. Javeriana, Especialista en Endodoncia U. Javeriana, Docente U. de Cartagena, ³Estudiante X semestre F. de Odontología, U. de Cartagena, ⁴Estudiante de la Especialización en Ortodoncia, U. de Cartagena

Autor responsable de correspondencia: Antonio José Díaz C.
Dirección de Correo Electrónico: antoniodiazc@yahoo.com

RESUMEN

Todo movimiento ortodóntico tiene un efecto directo en el periodonto; se ha reportado la presencia de recesiones gingivales en personas con tratamiento ortodóntico por lo que antes de iniciar un movimiento deben evaluarse adecuadamente los tejidos circundantes. Se presenta el caso de una paciente con retracción del margen gingival a nivel del incisivo central inferior izquierdo y ausencia de encía adherida asociada al tratamiento ortodóntico, se describe la técnica quirúrgica utilizando tejido conectivo subepitelial del paladar combinado con un colgajo desplazado lateral, obteniéndose excelentes resultados estéticos y buena cobertura radicular. [Díaz AJ, Covo E, Fonseca MA, González KJ, Sagbini A. Injerto de tejido conectivo subpediculado y colgajo posicionado lateral avanzado para el tratamiento de una recesión gingival en un paciente con tratamiento de ortodoncia: Reporte de un caso. Revista Ustasalud Odontología 2007; 6: 53 - 59]

Palabras clave: Recesión gingival, Movimientos ortodónticos, Injertos de tejido conectivo, Injertos subpediculados, Colgajo posicionado lateral.

SUBPEDICLE CONNECTIVE TISSUE GRAFT AND LATERALLY POSITIONED FLAP ADVANCED FOR THE TREATMENT OF GINGIVAL RECESSION IN A PATIENT WITH ORTHODONTIC TREATMENT: A CASE REPORT

ABSTRACT

Fixed appliance orthodontic treatment has been shown to produce deleterious effects on the periodontal complex. Gingival recession is a periodontal alteration commonly found in patients with orthodontic treatment, therefore it is important to recognize and correct areas of actual or potential stress before orthodontic therapy. This clinical report describes the case of a patient with gingival recession in a left mandibular central incisor associated with orthodontic treatment. A radicular covering with a connective graft from palate combined with laterally positioned flap is used in order to solve the case providing excellent esthetic results and root coverage.

Key Words: Gingival Recession, Orthodontic tooth movement, Connective tissue graft, Subpediculated grafts.

Recibido para publicación: 4 de diciembre de 2006. Aceptado para publicación: 30 de mayo de 2007.

INTRODUCCIÓN

La recesión gingival es un trastorno de instalación lenta, progresiva y destructiva en la cual la encía adherida de uno o varios dientes, se encuentra apical a la unión cemento-esmalte,^{1,2} ocasionalmente involucra a la unión mucogingival y a la mucosa alveolar adyacente,³ la hipersensibilidad en la superficie radicular expuesta

dificulta la remoción mecánica de la placa bacteriana, favorece la formación de cálculo y caries en la zona afectada.^{2,4} Además, cuando se presenta en dientes anteriores produce un aspecto antiestético y temor en algunos individuos a la posible pérdida del diente involucrado.^{5,6}

La recesión gingival tiene una etiología multifactorial asociada con factores anatómicos, pa-

Parker® paralela a la superficie del diente, contornea la cara vestibular y se extiende hasta el fondo del vestíbulo. Luego se procedió a realizar la disección del colgajo al dejar una capa delgada de tejido conjuntivo y periostio que recubre el hueso (Figura 5).

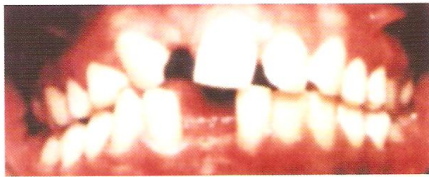

Figura 1. Fotografía inicial de la paciente antes del tratamiento ortodóntico. Obsérvese la recesión marginal incipiente a nivel de órgano dentario del 31.

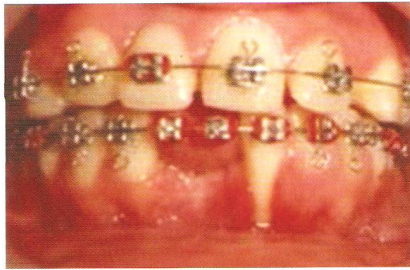


Figura 2. Preoperatorio. Obsérvese la recesión y la falta de encía insertada a nivel del órgano dentario del 31; la encía está enrojecida con márgenes enrollados, se evidencia acumulo de placa bacteriana y depresión del reborde residual en la zona edéntula del diente vecino.

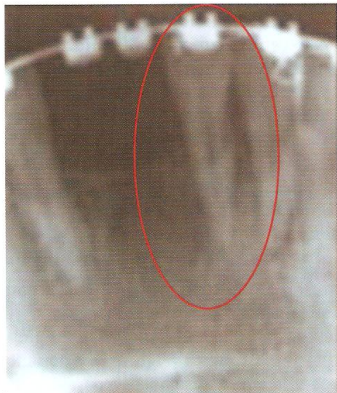


Figura 3. Radiografía periapical de órgano dentario 31 donde se observa ensanchamiento del espacio del ligamento periodontal y pérdida ósea horizontal de 4 mm a nivel de la cresta ósea alveolar mesial y 2 mm a nivel de la cresta ósea alveolar distal.

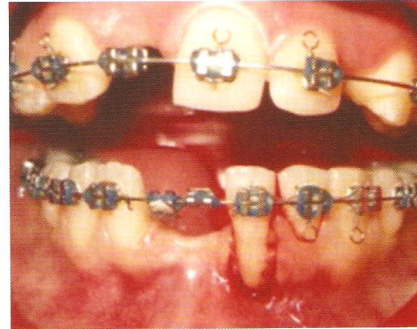


Figura 4. Eliminación de la encía marginal del incisivo central como paso previo de la cirugía mucogingival donde se elimina el epitelio adyacente a la zona que se va a operar.

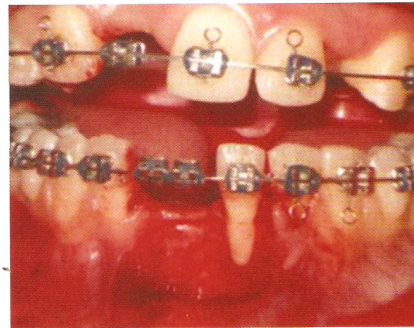


Figura 5. Preparación del lecho receptor, elevación de un colgajo de espesor parcial a nivel del área edéntula vecina al diente que se va a operar.

Posteriormente, se realizó una incisión horizontal en el paladar con la misma hoja N° 15 a una distancia de 5 milímetros del margen gingival en la región de premolares del cuadrante derecho (Figura 6). Se colocó la hoja del bisturí perpendicular a la superficie ósea y la incisión se profundizó hasta contactar hueso; se realizó una segunda incisión en la misma área pero esta vez se colocó la lámina paralela a la superficie ósea. Luego se trazaron dos incisiones relajantes internas, solamente, en el tejido conjuntivo, a partir de la primera incisión en dirección a la base del colgajo y se unen estas incisiones con otra horizontal en la base del colgajo. Con ayuda de un periostótomo se levantó y se removió una cuña interna de tejido conjuntivo (Figura 7). El área donante es suturada con puntos simples con seda negra 4-0 a fin de cerrar la incisión horizontal.

REPORTE DE CASO

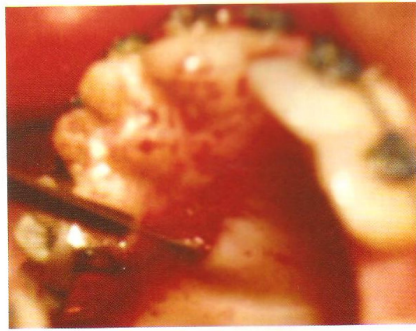


Figura 6. Paladar del que se retira tejido conectivo.

Se colocó el tejido conectivo sobre la raíz descubierta y se procedió a deslizar lateralmente el colgajo en dirección al lecho para cubrir el injerto. Después de colocarlo en la posición deseada se suturó el colgajo mediante puntos simples usando seda negra 4-0 en aguja de 3/8 de círculo con reverso cortante (Figura 8).

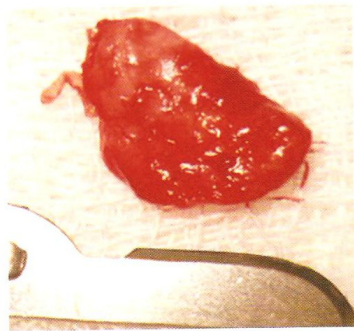


Figura 7. Tejido conectivo para el injerto.

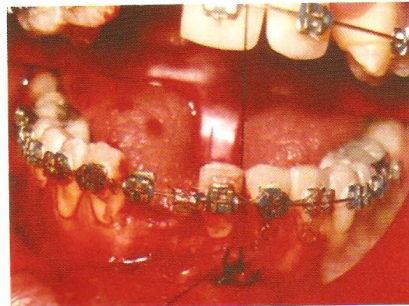


Figura 8. Injerto transferido y cubierto con un colgajo deslizando desplazado en sentido lateral y suturado.

Se limpió el área con suero fisiológico, se colocó clorhexidina en gel y se prescribieron los siguientes medicamentos:

- Amoxicilina, cápsulas de 500 mg # 21. Tomar una cápsula cada 8 horas por siete días.
- Nimesulide, tabletas de 100 mg # 10. Tomar una tableta cada 12 horas por cinco días.
- Clorhexidina Enjuague al 0,12%. Hacer enjuagatorios dos veces al día durante 60 segundos con 10 ml de solución por siete días.

A los siete días se retiraron las suturas del paladar y del área del injerto. Un mes después de la cirugía el ancho de la encía insertada fue de 8 mm, se observó una recesión gingival de 1 mm a nivel mesial y 0.5 mm a nivel vestibular de órgano dentario 31 (Figura 9), con óptimos resultados estéticos (Figura 10). Al año de evaluación es factible ver la calidad de los tejidos formados y la altura de la cobertura radicular alcanzada (Figura 11).

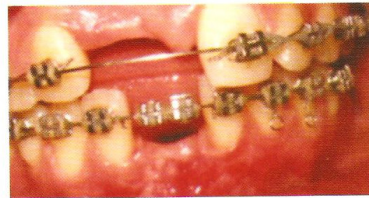

Figura 9. Un mes después de la cirugía.

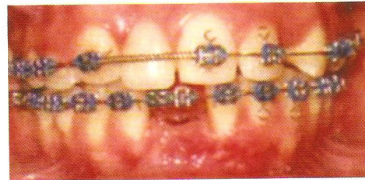

Figura 10. Cuatro meses después de la cirugía. Obsérvese el espesor de tejido en la zona cubierta y el color excelente.

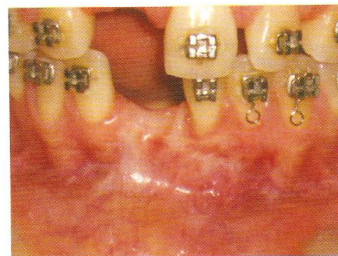

Figura 11. Aspecto de la zona operada un año después.

DISCUSIÓN

Todo tratamiento de ortodoncia tiene un efecto directo en el periodonto, los tejidos periodontales pueden estar afectados antes del tratamiento u ocurrir manifestaciones patológicas debidas al tratamiento mecánico, tales como alteraciones en las dimensiones mucogingivales. La evaluación periodontal es un requisito importante antes, durante y después de la terapia ortodóntica.

Díaz y colaboradores (2005), plantean que si la recesión gingival es una alteración periodontal comúnmente encontrada en pacientes con tratamiento ortodóntico, se debe pensar en una relación directa de la ortodoncia con la periodoncia, se instaure así un tratamiento periodontal que se aplique de manera conjunta con el ortodóntico, y garantice un éxito total y un bienestar real en los pacientes atendidos.¹¹

En el presente caso la paciente presentaba retracción del margen gingival anterior al tratamiento, el cual se incrementó durante la terapéutica; esto coincide con estudios realizados por Coatoam y colaboradores, en 1981, y por Andlin-Sobocki y Brodín (1993), quienes plantearon que el movimiento vestibular reduce las dimensiones gingivales vestibulares mientras que se ve un aumento en el ancho de la encía después del movimiento lingual.^{9,10} De igual forma, autores como Pearson, Maynard y Ochsenben, y Foushee y colaboradores coinciden en que algunos pacientes responden a los movimientos frontales de los incisivos y a los laterales de los dientes posteriores con recesión gingival y pérdida de inserción.²³⁻²⁵

Dorfman en 1978, realizó un estudio en el que demostró que el 1.3 % de 1150 pacientes presentaron disminución del ancho de la encía queratinizada con mínimos o moderados movimientos labiales de los incisivos inferiores, mientras el 0.69 % de los pacientes tuvieron un incremento en la encía queratinizada asociada con movimientos ortodónticos linguales de los incisivos inferiores.²⁶ Está ampliamente aceptado que 2 mm de encía queratinizada son suficientes para resistir fuerzas ortodónticas, pero defectos mucogingivales preexistentes pueden ser exacerbados durante los movimientos de ortodoncia, de igual forma es importante el grado de estimulación o magnitud de la fuerza empleada. Por lo tanto, es importante reconocer y corregir áreas con condiciones tisulares desfavorables como insuficiencia de la encía, antes de iniciar la terapéutica ortodóntica.⁹

Una variedad de procedimientos estéticos periodontales han sido desarrollados mostrando

buenos resultados en la corrección de recesiones gingivales. La predecibilidad del cubrimiento radicular con injertos pediculados de tejido conectivo es excelente. Langer y Langer (1985)¹⁵, en un estudio de cuatro años, reportaron un cubrimiento radicular de 2 a 6 mm en 56 casos. Nelson (1987) reportó un promedio de cubrimiento radicular del 91%.²⁰ Por otra parte, Harris (1992) reportó un recubrimiento del 97.7%.¹⁶ Raetzke, en 1985,²³ describió una técnica en sobre para obtener cubrimiento radicular con injertos de tejido conectivo y encontró un cubrimiento del 80% de las superficies radiculares expuestas y Allen (1994), con esta misma técnica, reportó un éxito del 84%.²⁷ Jahnke y colaboradores, en 1993, compararon los resultados obtenidos al realizar injertos epitelizados libres e injertos de tejido conectivo y encontraron un cubrimiento radicular del 43% para los epitelizados libres y 80% para los de tejido conectivo.²⁸ En un estudio similar, a cinco años, realizado por Paolantonio y colaboradores, en 1997, encontraron que el injerto de tejido conectivo mostró un 85% de éxito comparado con un 53% del injerto epitelizado libre.²⁹

De Sanctis y Zucheli (2007) plantean que a pesar de la amplia utilización de los diferentes enfoques quirúrgicos mucogingivales, es aun poco predecible la calidad de los resultados, en especial cuando se refiere a la cobertura radicular. Por ello mencionan que independientemente de la técnica a utilizar, es preferible realizar una modificación de la nueva papila, para que se obtengan satisfactorios resultados clínicos en las técnicas quirúrgicas para la cobertura de recesiones aisladas en nuestros pacientes.³⁰

Los colgajos desplazados lateralmente han sido evaluados por muchos investigadores (McFall 1967, Smukler 1976, Guinard y Caffesse 1978), el porcentaje de cubrimiento radicular ha sido del 69 al 72%.¹⁷

Los injertos de tejido conectivo se pueden usar junto con un colgajo pediculado (el colgajo de doble papila o de reposición lateral). La mayor ventaja de esta técnica es que un colgajo pediculado puede cubrir los injertos de tejido conectivo sobre las superficies radiculares que carecen de irrigación vascular. Además del recubrimiento radicular, la anchura de la encía queratinizada se puede incrementar. Por lo tanto, se puede usar esta técnica en las áreas de recesión gingival con encía queratinizada estrecha.

En el presente caso, la combinación de ambas técnicas fue altamente efectiva y predecible para el cubrimiento radicular, incrementa la posibilidad de éxito.

BIBLIOGRAFÍA

1. Carranza F, Newman M. Periodontología Clínica. 9na. Ed., McGraw – Hill Interamericana; 2001. p. 903.
2. Marini MG, Greggi SLA, Passanezi E, Santana ACP. Gingival recession: prevalence, extension and severity in adults. *J Appl Oral Sci* 2004; 12: 250 – 255.
3. Miller PD Jr. A classification of marginal tissue recession. *Int J Periodontics Restorative Dent* 1985; 5: 8 – 13.
4. Sotres Vasquez J, García López E, Blanco Ruiz A. Retracción gingival e hiperestesia dentinal: Causas y prevención. *Rev Cubana Estomatol.* [en línea]. 2004; 41: 0-0. URL disponible en http://scielo.sld.cu/scielo.php?script=sci_arttext&pid=S0034-75072004000200008&lng=es&nrm=iso
5. Smith R. Gingival recesión. *J Clin Periodontol* 1997; 24: 201 - 205.
6. Allen E, Miller, P. Coronal positioning of existing gingiva: short term results in the treatment of shallow marginal tissue recession. *J Periodontol* 1989; 60: 316 - 319.
7. Ericsson I, Lindhe J. Recession in sites with inadequate width of the keratinized gingiva. An experimental study in the dog. *J Clin Periodontol* 1984; 11: 95 - 103.
8. Van Palenstein Helderman WH, Lembariti BS, van der Weijden GA, van't Hof MA. Gingival recession and its association with calculus in subjects deprived of prophylactic dental care. *J Clin Periodontol* 1998; 25: 106 – 111.
9. Coatoam GW and others. The width of keratinized during orthodontic treatment: its significance and impact on periodontal status. *J Periodontol* 1981; 52: 307 – 313.
10. Andlin-Sobocki, Bodin L. Dimensional alterations of the gingival related to changes of facial/lingual tooth position in permanent anterior teeth of children. A 2-year longitudinal study. *J Clin Periodontol* 1993; 219 – 224.
11. Díaz A, Florez JE, Reyes K, Sáenz A, Sepúlveda D, Vargas G, González F. Prevalencia de recesiones gingivales en pacientes con tratamiento ortodóntico atendidos en la clínica del Postgrado de Ortodoncia de la Universidad de Cartagena entre el 2004 – 2005. XVII Encuentro Nacional de Investigación Odontológica ACFO - I Reunión de la International Association for Dental Research (Memorias) Bucaramanga, Colombia 2006. p. 48.
12. Bernimoulin JP, Luscher B, Muhlemann HR. Coronally repositioned periodontal flap. Clinical evaluation after 1 year. *J Clin Periodontol* 1975; 2: 1 -13.
13. Guinard EA, Caffesse RG. Treatment of localized gingival recessions. Part I. Lateral sliding flap. *J Periodontol* 1978; 49: 351 - 356.
14. Raetzke PB. Covering localized areas of root exposure employing the «envelope» technique. *J Periodontol* 1985; 56: 397 - 402.
15. Langer S, Langer L. Subepithelial connective tissue graft technique for root coverage. *J Periodontol* 1985; 56:715-720.
16. Tozum TR. A promising periodontal procedure for the treatment of adjacent gingival recession defects. *J Can Dent Assoc* 2003; 69: 155 – 159.
17. Goldstein M, Brayer L, Schwartz Z. A critical evaluation of methods for root coverage. *Crit Rev Oral Biol Med* 1996; 7: 87 – 98.
18. Wennstrom JL, Zucchelli G. Increased gingival dimensions. A significant factor for successful outcome of root coverage procedures? A 2-year prospective clinical study. *J Clin Periodontol* 1996; 23: 770 - 777.
19. Grupe J, Warren R. Repair of gingival defects by a sliding flap operation. *J Periodontol* 1956; 27: 290 -295.
20. Nelson S. The subpedicle connective tissue graft: A bilaminar reconstructive procedure for the coverage of denuded root surfaces. *J Periodontol* 1987; 58: 95 - 102.
21. Harris RJ. The connective tissue and partial thickness double pedicle graft: A predictable method of obtaining root coverage. *J Periodontol* 1992; 63: 477 - 486.
22. Saygun I, Karacay S, Özdemir A, Sagdiç. Multidisciplinary treatment approach for the localized gingival recession: A case report. *Turkish J of Med Sci* 2005; 35: 57 - 63.
23. Pearson L. Gingival height of lower central incisors orthodontically treated and untreated. *Angle Orthod* 1968; 38: 337 - 339.
24. Maynard JG, Ochsben D. Mucogingival problems, prevalence and therapy in children. *J Periodontol* 1975; 45: 543 - 552.
25. Foushee DG, Moriarty JD, Simpson DM. Effects of mandibular orthognathic treatment on mucogingival tissues. *J Periodontol* 1985; 56: 727 – 733.
26. Dorfman H. Mucogingival changes resulting from mandibular tooth movement. *Am J Orthod* 1978; 74: 286 – 297.
27. Allen AL. Use of the supraperiosteal envelope in soft tissue grafting for root coverage I. Rationale and technique. *Int J Periodontics Restorative Dent* 1994; 14: 216 - 227.
28. Jahnke PV, Sandifer JB, Gher ME, Gray JL, Richardson AC. Thick free gingival and connective tissue autografts for root coverage. *J Periodontol* 1993; 64: 315 - 322.
29. Paolantonio M, di Murro C, Cattabriga A, Cattabriga M. Subpedicle connective tissue graft versus free gingival graft in the coverage of exposed root surfaces. A 5-year clinical study. *J Clin Periodontol* 1997; 24: 51 - 56.
30. De Sanctis M, Zucchelli G. Coronally advanced flap: a modified surgical approach for isolated recession-type defects: three-year results. *J Clin Periodontol.* 2007; 34: 262 – 268.
31. Cavalho PF, da Silva RC, Cury PR, Joly JC. Modified coronally advanced flap associated with a subepithelial connective tissue graft for the treatment of adjacent multiple gingival recessions. *J Periodontol* 2006; 77: 1901- 1906.