

# IMPLANTES INMEDIATOS TRANSALVEOLARES TIPO IMETI®. REPORTE DE UN CASO\*

Joyce Barrios Mejía\*\*  
 Javier Medina Mercado\*\*  
 Bernardo Rojas \*\*\*  
 Santiago Rojas \*\*\*\*  
 Antonio Díaz Caballero \*\*\*\*\*

## RESUMEN

Hoy en día existen avances en el concepto de mantenimiento y regeneración ósea. Es bien conocido en el ámbito de la odontología que tras una exodoncia se produce una reabsorción del alveolo residual dentro del mismo proceso de cicatrización y remodelación gingival y ósea, pero para evitar estos inconvenientes se plantean los implantes inmediatos insertados en el mismo acto quirúrgico en el cual se extrae el diente a sustituir. Con respecto a los implantes diferidos, tienen precisamente la ventaja de disminuir la continua reabsorción ósea del alveolo post-extracción, acortar el tiempo de tratamiento rehabilitador y evitar segundas cirugías de implantación. El objetivo de este artículo es caracterizar a través de un caso el éxito de esta técnica quirúrgica con la convencional utilizando los implantes tipo IMETI®. (Duazary 2007; 1: 45 - 51)

**Palabras Clave:** Extracción, Implante, Alveolo, IMETI®.

## ABSTRACT

Now a days exists an advance in the maintenance concept and bony regeneration. is very well-known that after an exodontic a reabsorption of the residual alveolus takes place inside the same scaring process and gingival remodeling and bony, to avoid these inconveniences, it is thought about the immediate implant inserted in the same surgical act in which the tooth to substitute is extracted. With regard the differed implants; they have the advantage of diminishing the continuous bony reabsorption of the alveolus post-extraction, to shorten the time of rehabilitative treatment and to avoid second implantation surgeries. The objective of the present case, is to characterize the success of this surgical technique with the conventional used the IMETI® implants.

**Key Words:** Extraction, Implant, Alveolus, IMETI®

IMETI® transalveolars immediate implant. Report of a clinical case.

### CORRESPONDENCIA

Joyce Barrios Mejía. Calle47c # 1 sur 16. Barrio Ciudadela 20 de julio. Barranquilla, Colombia. Teléfono: +57-5- 3472509. Correo: [jbarriosm@unicartagena.edu.co](mailto:jbarriosm@unicartagena.edu.co)

\*Artículo correspondiente a la asignatura publicaciones científicas.

\*\*Estudiantes de la Universidad de Cartagena. Facultad de odontología. Cartagena, Colombia.

\*\*\* Odontólogo, Rehabilitador oral, Colegio Odontológico Colombiano. Técnico de IMETI®.

\*\*\*\* Odontólogo, Rehabilitador oral, Colegio Odontológico Colombiano. Gerente general de IMETI®.

\*\*\*\*\* Odontólogo. Universidad de Cartagena. Especialista en Periodoncia, Universidad Javeriana. Magíster en Educación Universidad del Norte. Docente de pre y postgrado, Facultad de Odontología, Universidad de Cartagena. Jefe Departamento de Investigaciones.

Recibido para publicación el 09 de febrero de 2007 y Aceptado para publicación el 02 de abril de 2007.

## INTRODUCCIÓN

El intento por reponer órganos dentarios de forma inmediata es un anhelo histórico por parte de los dentistas quienes incorporan en el alveolo elementos de diferentes y dudosa procedencia sin analizar fundamentos biológicos que garantizan el acto quirúrgico.<sup>1</sup>

Tras la inminente pérdida de un diente los pacientes desean recuperar la estética, función oral, rehabilitación maxilofacial y su estabilidad psicosocial que incluye autoestima.<sup>2</sup>

Por esto los implantes se presentan como la mejor alternativa. Ellos se clasifican de acuerdo con el tiempo de colocación seguidos a una exodoncia; Peñarrocha<sup>3</sup> propone la implantación inmediata, diferida y madura. Dentro de la implantación inmediata existe una subclasificación en implantes inmediatos primarios y secundarios. Los primarios son aquellos que se insertan en el mismo acto quirúrgico de la exodoncia. Los secundarios se insertan transcurridos 6-8 semanas tras la extracción. La implantación madura se refiere a la colocación del implante transcurridos más de nueve meses después de la exodoncia<sup>3</sup>.

La implantación inmediata primaria es definida como la colocación del implante en el mismo acto quirúrgico de la extracción<sup>4</sup>. Teniendo en cuenta lo anterior la colocación precoz de implantes endo-óseos en etapa post-extractiva es una metodología relativamente reciente<sup>5, 6</sup>. La exigencia fundamental que llevó al nacimiento de este procedimiento se asocia a la voluntad de acortar tiempos de tratamiento y a la necesidad de preservar estructuras alveolares que sin él estarían destinadas a atrofiarse<sup>7, 8</sup>. En la implantología tradicional la cicatrización ósea del sitio constituye el requisito básico para colocar implantes, concretada generalmente en un tiempo no inferior a 6 meses<sup>9, 10</sup>. La cicatrización alveolar post-extracción no conserva la integridad anatómica del hueso ya que tiende a desaparecer, los rebordes alveolares se reabsorben, hay remodelación gingival y solo persiste un volumen reducido de tejido que se integra a la región basal de los maxilares<sup>11</sup>, constituyéndose en una limitación biológica, estética y funcional, manifestada en sentido vertical y latero-lateral y condicionando en numerosas ocasiones la posibilidad de recurrir al tratamiento implantológico<sup>12</sup>.

La principal ventaja es la preservación de altura y anchura ósea, además, se acorta el tiempo de

restauración protésica, se obtienen mejores perspectivas en la estética final y hay un efecto psicológico positivo en el paciente<sup>13, 14, 15</sup>.

Varios autores<sup>4, 6, 16</sup> dicen que en la mayoría de las ocasiones es necesario emplear técnicas de regeneración tisular y promoción ósea, con injertos óseos y/o membranas de barrera en el defecto creado por la discrepancia alveolo-implante, lo cual aumenta el riesgo de la no osteointegración adecuada. No obstante, esta necesidad puede ser obviada en aquellos casos en que el alveolo residual es más pequeño que el implante a insertar. En otras ocasiones, en cambio es preciso cubrir el injerto con membranas de regeneración ósea, lo que obliga a desplazar tejidos mediante colgajos de traslación o desplazamiento<sup>17-18</sup>. En algunos casos, la dirección o ubicación espacial del implante no suele corresponder con la dirección del alveolo; en el caso de los dientes anteriores se pueden utilizar aditamentos protésicos que modifican la dirección del pilar cuando se va a activar o utilizar en boca el implante. En los dientes posteriores es necesario seccionar el tabique interradicular como la zona de ubicación más adecuada<sup>19</sup>.

La colocación inmediata de implantes IMETI® está indicada en traumatismos dentales, agenesia de dientes permanentes, lesiones endodónticas sin posibilidad de retratamiento, fracturas por pernos intrarradiculares, reabsorciones radiculares, caries sin posibilidades restaurativas y enfermedad periodontal no activa<sup>20</sup>. Están contraindicados cuando existen focos infecciosos perialveolares, granulomas periapicales, procesos fistulosos activos, exudado purulento en el momento de la extracción, imposibilidad de retención primaria, destrucciones de paredes alveolares, fracturas corticales, cualquier condición clínica que impida el cierre primario con tejidos blandos y además configuración anatómica del lugar remanente que no permita una restauración protésica ideal<sup>21</sup>. Las contraindicaciones absolutas incluyen infarto del miocardio reciente, accidente cerebrovascular y otras condiciones sistémicas<sup>22</sup>.

Los implantes tendrán éxito no sólo porque se les inserte en el hueso atraumáticamente y tengan encima una prótesis estética, sino porque sigan un plan de tratamiento o protocolo tanto quirúrgico como protésico precisos que se proyecte teniendo en consideración la globalidad clínica del paciente<sup>23-24</sup>.

A través de este caso clínico se pretende reconocer que la técnica de implantes inmediatos transalveolares con los implantes IMETI® es un método seguro para disminuir

los tiempos de tratamiento y evitar una segunda intervención quirúrgica; y porque permite reportar tasas de sobrevida elevadas de los implantes.

### CASO CLÍNICO

Paciente femenino de 36 años de edad que acude a consulta odontológica por presentar sangrado gingival espontáneo y durante el cepillado, movilidad dentaria en zona anterosuperior desde hace dos años; comenta que la situación ha sido progresiva, refiere tratamientos empíricos y odontológicos (fase higiénica) sin presentar mejoría; respecto a sus antecedentes médicos no reportó datos de relevancia alguna. Al examen intraoral se observó notoria desarmonía en el plano incisal igualmente la línea de sonrisa no es simétrica. figura 1. Encía marginal enrojecida y engrosada a nivel de todos los órganos dentarios, malposición dentaria de órganos dentarios # 12 y 22, y respuesta positiva a la prueba de movilidad por parte de los órganos dentarios # 11, 21 y 22 reportándose según la clasificación de Miller en grado 2. Al sondaje de estos mismos órganos dentarios se evidenciaron bolsas periodontales que se ilustran en el cuadro 1.

Se realizó control de placa bacteriana según el índice de O'leary, el cual arrojó un 53%. Radiográficamente (Fig.2) se observó pérdida ósea moderada de tipo horizontal a nivel de órganos dentarios # 11, 17, 21, 22, 47, lesión periapical en órgano dentario # 11, severa reabsorción radicular que confirma la movilidad clínica a nivel del 11, 21 y 22. Diagnóstico de periodontitis agresiva localizada en órganos dentarios 11, 21 y 22. El plan de tratamiento a seguir fue: Exodoncia de estos órganos dentarios e inmediata colocación de los implantes IMETI®.

Una vez colocados los 4 implantes IMETI O-Ring® de 2,8mm en el mismo procedimiento quirúrgico se colocaron los pilares figura 3. Utilizando la llave hexagonal o-ring hasta alcanzar la altura de reborde residual manual, se realizaron movimientos precisos, hasta llegar a 2mm desde el cuello del implante al margen óseo, respetando el espacio biológico. Se empleó un pilar atornillado directo al implante para soportar una prótesis provisional que evita el colapso de los tejidos blandos conservando los contornos y papilas figura4. Se prescribió antibióticos por 7 días y analgésicos por 5 días.

Tres meses después fueron retirados los pilares y provisionales observándose salud total en los tejidos y la altura gingival y conservación de las papilas figura5. Se realizó la toma de impresiones definitivas y colocación de

pilares definitivos figuras 6 y 7, radiografía panorámica de control en donde se observó regeneración ósea positiva y biocompatibilidad entre hueso e implantes IMETI® figura 8. Posteriormente se colocaron prótesis fijas definitivas, figura9, con excelente aceptación estética y funcional por parte de la paciente figura 10.

### DISCUSIÓN

En el presente caso se colocaron implantes inmediatos transalveolares tipo IMETI® y de carga inmediata restaurando con una prótesis provisional fija unitaria. Las ventajas de este procedimiento incluyeron función y estética inmediata. Una segunda etapa quirúrgica se eliminó, la papila adyacente fue preservada contribuyendo a un alto resultado estético final.

Existe controversia sobre el uso de materiales de relleno óseo y barreras de membrana, ciertos estudios avalan el uso de materiales para la regeneración ósea indicando que su uso permitiría estimulación controlada de formación de hueso nuevo, brindando protección adicional a la herida, disminuyendo la repercusión de las fuerzas que inciden sobre ella y garantizando la diferenciación de células hacia osteoblastos en lugar de fibroblastos<sup>25</sup>.

Schwartz-Arad et al (1994)<sup>26</sup> concluyen que no hay consenso en la necesidad de rellenar el vacío, además el uso de membranas no implica mejores resultados; por el contrario, la exposición de la membrana podría generar complicaciones. Aunque estudios experimentales en animales demostraron que la oseointegración puede ser obtenida en implantes insertados inmediatamente en alvéolos frescos sin el uso de injertos o membranas, este concepto de tratamiento puede no ser directamente aplicable a situaciones humanas<sup>27</sup>. Tasas de sobrevida de 93% o más se reportan, involucrando de 41 a 303 implantes de titanio inmediatos en estudios humanos<sup>28,29</sup>. En ellos no se emplearon técnicas de regeneración ósea, pero la implantación fue realizada en alvéolos frescos modificados, (alveolectomía o alveoloplastia) donde el hueso alveolar era removido al nivel correspondiente al fondo del alveolo o al nivel tal que aseguraba el contacto óseo de toda la circunferencia superior del implante después de su inserción a modo de evitar la presencia de espacios entre la superficie implantaria y las paredes alveolares. Rosenquist y cols (1996) en un estudio cuyo objetivo fue determinar la supervivencia de implantes colocados inmediatamente después de la extracción del diente, reportaron un 93,6% de éxito en 109 implantes Nobelpharma® en 51 pacientes<sup>30</sup>. El período de

seguimiento se extendió entre 1 y 67 meses; En cinco casos se usaron barreras de membrana. Ocurrió un remodelado total del alvéolo de extracción en todos los sitios de implante y en la mayoría de los pacientes. Las roscas de los implantes fueron cubiertas parcialmente por hueso en 18 pacientes y cubiertas totalmente en cinco pacientes. En un estudio clínico prospectivo<sup>31</sup> obtuvieron excelentes porcentajes de éxito a largo plazo en implantes inmediatos sin el uso de membranas o de injertos para el aumento del hueso.

Un estudio realizado en perros<sup>32</sup>, al colocar implantes inmediatos en lugares con infección crónica periapical obtuvieron buenos resultados y demostró que a pesar de signos evidentes de patología periapical, no está contraindicada la colocación de implantes si se administra antibioticoterapia pre y postoperatoria.

### CONCLUSIONES

Los implantes inmediatos IMETI® tienen un alto porcentaje de éxito, siendo este concepto similar a lo que se reporta según diferentes autores ya que se sitúa entre un 92.7%<sup>33</sup>, 98.0%<sup>28</sup> hasta un 100%<sup>34</sup>.

Una patología periapical crónica no es contraindicación para la implantación inmediata, siempre y cuando se realice bajo antibioticoterapia y un minucioso curetaje del lecho óseo.

Dentro de las técnicas de regeneración ósea guiada no existe un consenso entre los diferentes autores respecto al uso o no de membranas, su combinación con material de injerto y el tipo de relleno a utilizar. En defectos óseos o discrepancias implante-alvéolo mayor a 5 mm se sugiere la regeneración ósea previa y la implantación diferida.

### REFERENCIAS BIBLIOGRÁFICAS

1. Cacciacane O; Ricoso M, De los Ríos L, Wessolovki M. Implantes post-extracción situación actual. [www.odontologia-online.com](http://www.odontologia-online.com); 2006.
2. Babbush Ch. Implantes Dentales, 1ª ed., Mexico: Interamericana McGraw-hill 1994. p.XVII-XVIII.
3. Peñarrocha M, Sanchís JM. Implante inmediato a la extracción. En: Peñarrocha M, ed. Implantología Oral. Barcelona: Ars Médica 2001. p.p. 85-93.
4. Lazzarra R. Immediate implant placement into extraction sites: surgical and restorative advantages. Int J Period Dent. 1989, (9): 333-343.
5. Rosenquist B, Grenthe B. Immediate placement of implants into extraction sockets: implant survival. Int. J. Oral Maxillofac. Impl. 1996; 11:205-9

6. Arlin M. Immediate placement of dental implants into extraction sockets: surgically related difficulties. Oral Health 1993; 83 (7) 23-4, 27-8, 31.
7. Branemark P.I. et Col. - Osteointegración tisutale Quintessenze, Ed. Ital., 2:77-88; 1987
8. Tanaka K. - A comparison between the upper and lower jaws of the alveolar bone changes due to the extraction of frontal teeth - Shika Kiso Igakkai Zasshi 1989 April, 31:2,148-83.
9. Block MS, Kent Jn. Placement of endosseus implants into tooth extraction sites. J Oral Maxillofacial Surg 1991; (49): 1269-1276.
10. Carlsson G.E. et Col. - Changes in height of the alveolar process in edentulous segments. II - Sven Tandlak Tidskr 1969;62: 125-36
11. Cardaropoli G, Araujo M, Lindhe J. Dynamics of bone tissue formation in tooth extraction sites. An experimental study in dogs. J Clin Periodontol 2003; 30, 809-818.
12. Guglielmotti M.B., Cabrini R.L. Alveolar wound healing and ridge remodeling after tooth extraction in the rat: a histologic, radiographic, and histometric study - J. Oral Maxillofac. Surg. 1985 May, 43:5, 359-64.
13. Cornelini R. Immediate transmucosal implant placement: a report of 2 cases. Int J Periodontics Restorative Dent 2000; 20 (2): 199-206
14. Kan JY, Rungcharassaeng K. Immediate placement and provisionalization of maxillary anterior single implants: a surgical and prosthodontic rationale. Pract Periodontics Aesthet Dent. 2000; 12(9): 817-24.
15. Schwartz-Arad D, Laviv A, Levin L. Survival of Immediately Provisionalized Dental Implants Placed Immediately Into Fresh Extraction Sockets. J Periodontolo 2007, 78(2): 219-223
16. Barzilay I. Immediate implants: their current status. Int J Prosthodont 1993; 6(2): 169-75.
17. Nemcovsky CE, Artzi Z, Moses O, Gelernter I. Healing of marginal defects at implants placed in fresh extraction sockets or after 4-6 weeks of healing. A comparative study. Clin Oral Implants Res. 2002 Aug; 13(4): 410-9.
18. Salvi GE, Bragger U, Lang NP. Immediate transmucosal implants. A 3-year clinical and radiographic evaluation. Implant Loading Response and Effects of Surface Topography. Ernest N Morial Covention Center 285. 18(3): 155-160, March 2007.
19. Peñarrocha M, Uribe R, Balguer J. Implantes inmediatos a la exodoncia. Situación actual. Med Oral 2004; 9:234-42.
20. Block MS, Casadaban MC. Implant restoration of external resorption teeth in the esthetic zone. J Oral Maxillofac Surg. 2005 Nov; 63(11): 1653-61.
21. Block MS, Kent Jn. Placement of endosseus implants into tooth extraction sites. J Oral Maxillofacial Surg 1991; (49): 1269-1276.
22. Hwang D, Wang HL. Medical Contraindications to Implant Therapy: Part I: Absolute Contraindications. Clinical Science and Techniques. Implant Dentistry. 15(4):353-360, 2006.
23. Ariello F; Arindeti A; Baldoni M: implantes post-extracción: Protocolo y Consideraciones Clínicas. 2000; 12,2: 91-102.
24. Holst S, Blatz BB, Hegerbarth E, Wichmann M, Eitner S. Prosthodontic considerations for predictable singleimplant esthetics in the anterior maxilla. Rev Esp Cirug Oral y Maxilofac 28 (1) Madrid ene.-feb. 2006.
25. Peñarrocha M, Sánchez Garcés M, Guarinos J. En: Regeneración Ósea. Peñarrocha M, ed. Implantología Oral. Barcelona: Ars Médica 2001. p. 129-65.

26. Schwartz-Arad D, Chaushu G. The ways and wherefores of immediate placement of implants into fresh extraction sites: a literature review. *J Periodontol* 1997; 68:915-23.
27. Evian CI, Cutler S. Autogenous gingival grafts as epithelial barriers for immediate implants: a case report. *J Periodontol* 1994; 65:201-10.
28. Tolman D.E, Keller E.E. Endosseous implant placement immediately following dental extraction and alveoplasty: preliminary report with 6-year follow-up. *Int. J. Oral Maxillofac. Implants.* 1991 spring; (1):24-8.
29. Krump JL, Barnett BG. The immediate implant: a treatment alternative. *Int J Oral Maxillofac Implants.* 1991 Spring; 6(1):19-23.
30. Rosenquist B., Grenthe B. - immediate placement of implants into extraction sockets: implant survival - *Int. J. Oral Maxillofac. Impl.* 1996; 11:205-9
31. Becker BE, Becker W, Ricci A, Geurs N. A prospective clinical trial of endosseous screw-shaped implants placed at the time of tooth extraction without augmentation. *J Periodontol.* 1998 Aug; 69(8):920-6.
32. Novaes Junior AB, Vidigal Junior GM, Novaes AB, Grisi MF, Polloni S, Rosa A. Immediate implants placed into infected sites: a histomorphogenetic study in dogs. *Int J. Oral Maxillofac Implants.* 1998 May-Jun; 13( 3) :422-7.
33. Grunder U, Polizzi G, Goene R, Hatano N, Henry P, Jackson WJ et al. A 3 year prospective multicenter follow-up report on the immediate and delayed immediate placement of implants. *Int J Oral Maxillofac Implants* 1999;14: 210-6.
34. Juodzbalys G, Wang HL. Soft and hard tissue assessment of immediate implant placement: a case series. *Clinical Oral Implants Research.* 2007 April;18(2):237-243.

## ANEXOS

Figura 1.  
Estado inicial

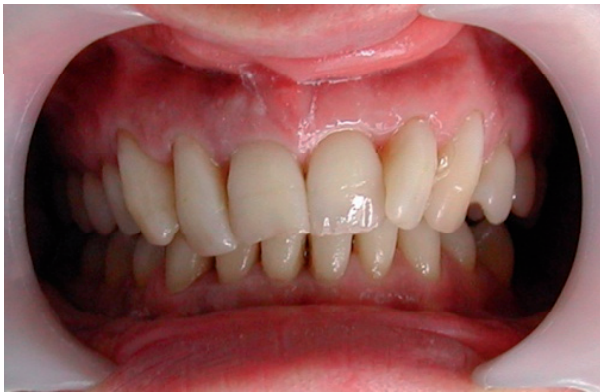

Figura 2.  
Rx Panorámica

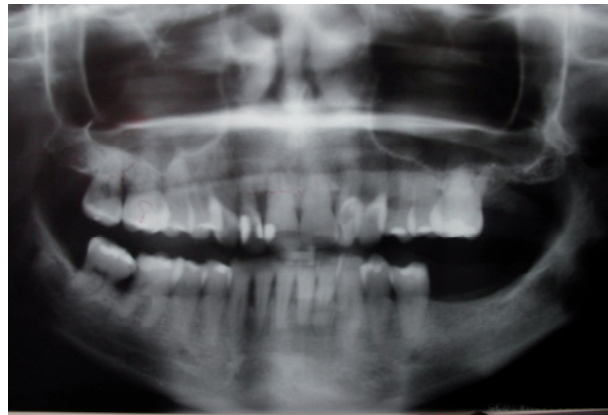


Figura 3.  
Pilares provisionales

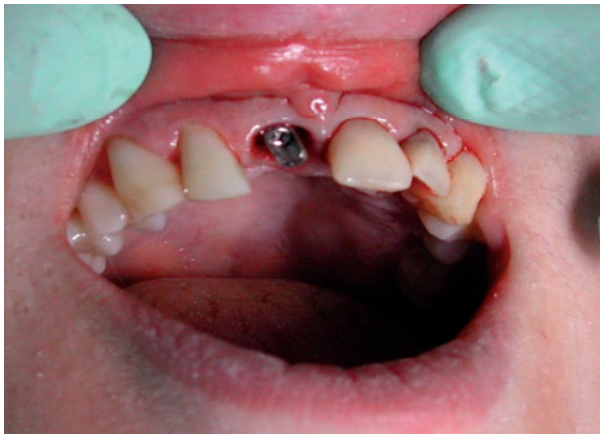

Figura 4.  
Colocación inmediata de los provisionales

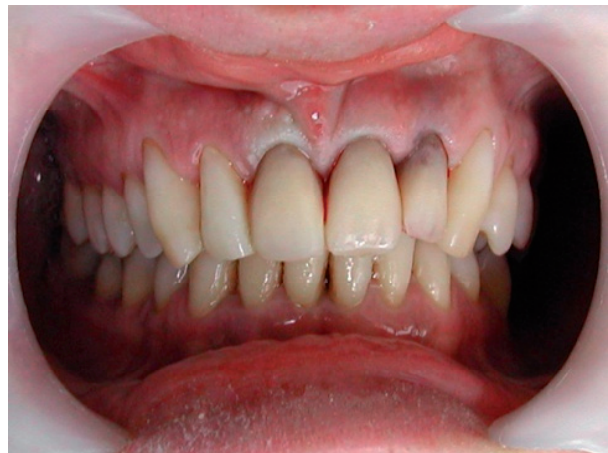

Figura 5.  
Tres meses después

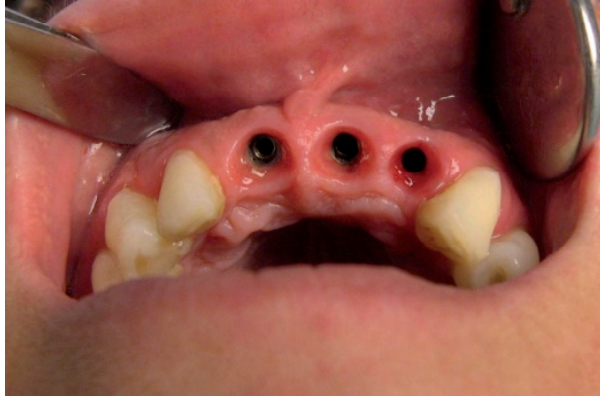


Figura 6.  
Toma impresiones definitivas

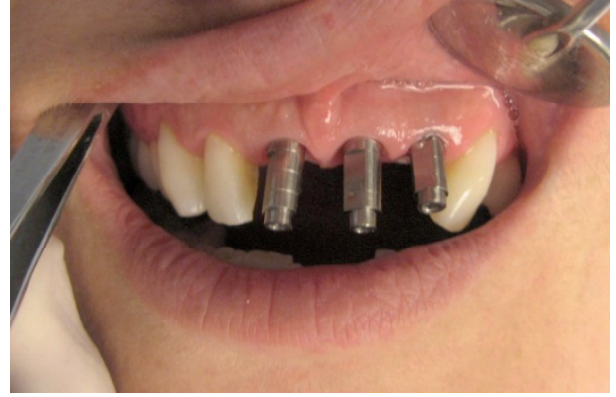

Figura 7.  
Colocación de pilares definitivos

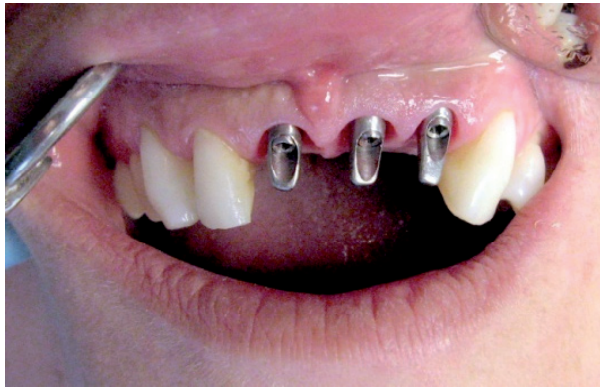

Figura 8.  
Rx Panorámica control

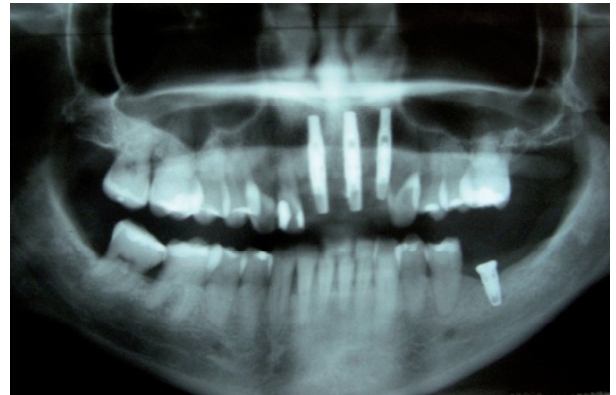


Figura 9.  
Prótesis definitiva

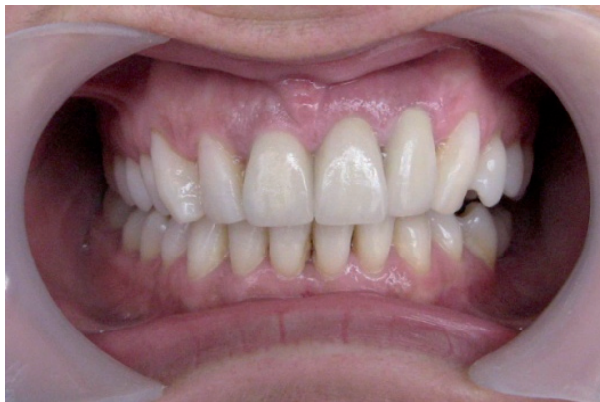
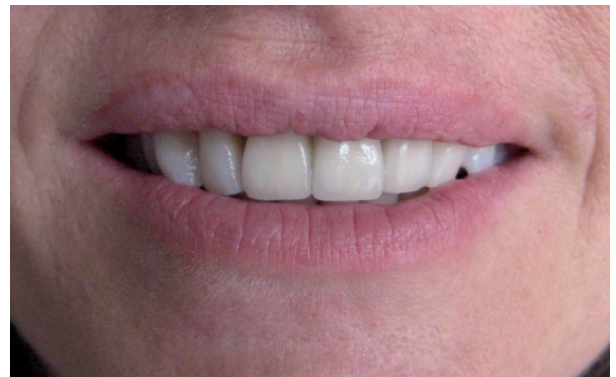
Figura 10.  
Sonrisa natural



Cuadro 1.  
Profundidad de sondaje donde se evidencian bolsas periodontales en órganos dentarios # 11, 21 y 22.

<b>Órgano dental</b>	<b>Superficie distal</b>	<b>Superficie mesial</b>	<b>Superficie vestibular</b>	<b>Superficie palatina</b>
11	8mm	5mm	5mm	6mm
21	6mm	7mm	5mm	6mm
22	7mm	6mm	6mm	5mm