

GINGIVECTOMÍA A BISEL EXTERNO

Teresita Burgos Fuentes*,
Diana Marcela Palomino Romero* y Antonio Díaz Caballero**

RESUMEN

El propósito de este reporte es describir el alargamiento coronario como tratamiento estético periodontal. La gingivectomía es un tratamiento quirúrgico antiguo. La indicación para la gingivectomía es la eliminación completa de la bolsa periodontal, hiperplasias. El diseño fisiológico del margen libre gingival por el medio quirúrgico debe ser tomado en consideración. Se reporta un caso clínico de un paciente masculino de 32 años de edad que exhibe gran cantidad de encía cuando sonríe. El logro de resultados estéticos excelentes en la terapia no es una cuestión de azar, es algo planificado antes de iniciar el tratamiento. (Duazary 2008; 125-128)

Palabras clave: tratamiento periodontal, gingivectomía, hiperplasia gingival

ABSTRACT

The purpose of this report is to describe the external level gingivectomy as a periodontal esthetic treatment; the gingivectomy is the oldest surgical approach in periodontal therapy. Indication for performance of the gingivectomy is the complete elimination of the periodontal pocket and hyperplasia gingival. The physiologic design of the free gingival margin by surgical means, gingivoplasty, must be taken under consideration. A clinic case is been reported, a 32 years old with a big amount of gum tissue when she smiles. The achievement of excellent esthetics results on a therapy is not a matter of luck, must be into the treatment plan before starting this one.

Key words: periodontal treatment, gingivectomy, gingival hyperplasia

INTRODUCCIÓN

La terapia periodontal puede ser clasificada en quirúrgica y no quirúrgica. El tratamiento no quirúrgico incluye motivación del paciente, control de placa, raspaje supra y subgingival, alisado radicular.¹ La cirugía periodontal encierra una serie de procedimientos quirúrgicos que buscan prevenir o corregir defectos de origen anatómico, de desarrollo, traumáticos o inducidos por placa bacteriana; que afectan a la encía, la mucosa o el hueso alveolar. Los procedimientos de cirugía

periodontal se utilizan para hacer aumentos gingivales, coberturas radiculares, aumento de rebordes edentulos, tratamientos de frenillos, aumento y exposición de la corona clínica.² Los procedimientos quirúrgicos se clasifican en reconstructivos y de eliminación.³ Las dos técnicas quirúrgicas de eliminación más usadas en la evolución de la terapia periodontal, son la gingivectomía y la operación a colgajo.⁴

La gingivectomía es el procedimiento quirúrgico donde se realiza la excisión y eliminación de tejido gingival.

125

* Estudiantes de Odontología, Décimo semestre, Universidad de Cartagena. Cartagena, Colombia

**Odontólogo, Universidad de Cartagena, Colombia. Especialista en Periodoncia Universidad Javeriana, Bogotá, Colombia. Magister en educación, Universidad del Norte, Barranquilla Colombia. Profesor Titular, Jefe del departamento de Investigaciones facultad de Odontología Universidad de Cartagena.

Su finalidad es eliminar la pared blanda de la bolsa para disminuir su profundidad y proporcionar visibilidad y acceso necesarios para eliminar los irritantes locales. Esta técnica busca eliminar bolsas supraóseas, agrandamientos fibrosos o edematosos de la encía, transformación de márgenes redondeados o engrosados en la forma ideal, abscesos periodontales supraóseos.⁵ Nunca se recomienda esta técnica en zonas donde existe poca encía insertada ya que se corre el riesgo de eliminar toda la encía remanente, cuando las bolsas se extienden más allá de la línea mucogingival, mala higiene oral, cuando el paciente se queja de sensibilidad dental antes de la cirugía y en situaciones donde se requiere remodelado óseo;⁶ es ideal para aumentar la corona clínica,⁷ corrección de cráteres gingivales, superar los problemas de sonrisas con demasiadas encías, nivelación o armonización de los márgenes gingivales y exposición de los tejidos dentarios sanos, también está indicada cuando la pérdida ósea es horizontal y no se precisa cirugía ósea y en áreas de acceso limitado.^{8,9}

Entre los requisitos previos para la realización de la gingivectomía se debe encontrar encía insertada lo suficientemente ancha, cresta alveolar subyacente normal y no deben haber defectos infraóseos.¹⁰

La técnica de la gingivectomía no ha presentado cambios desde su primera descripción en el año 1884 por Robicsek. Fue desarrollada como tratamiento de la periodontitis para eliminar las bolsas periodontales y ganar acceso a las raíces para su instrumentación aunque su uso es hoy extensivo a los procedimientos de cirugía plástica. El término gingivoplastia fue dado por Goldman en el año 1950 quien lo describió como la incorporación de un bisel externo de 45° destinado a restaurar el contorno gingival fisiológico. La gingivoplastia quedó unida desde aquel entonces al concepto gingivectomía.

Para realizar una gingivectomía se puede usar bisturí, bisturí eléctrico, tijeras o instrumentos rotatorios de alta velocidad. Las nuevas tecnologías como el láser de CO₂ y Nd Yag.¹¹ brindan la posibilidad realizar estos procedimientos con menor sangrado y mas comodidad.¹²

La hiperplasia gingival es un efecto secundario asociado con la administración de varias medicinas.^{13,14} Estas básicamente pueden ser divididas en tres grupos anticonvulsantes, ciclosporina inmunosupresores y bloqueadores de los canales de calcio 15-20. La gingivectomía y gingivoplastia son el procedimiento de elección en los casos de agrandamientos gingivales

producidos por medicamentos.²¹ En casos de hiperplasia por ingestión de fármacos o en casos de etiología genética se suele optar por la gingivectomía, aunque hay que tener en cuenta la frecuencia de recidivas. El cambio de medicación suele prevenir la aparición de recidivas aunque no haga desaparecer la hiperplasia presente.

Si no es posible el cambio de medicación se debe valorar el tratamiento más indicado para los problemas recidivantes. Al decidir la reducción quirúrgica deben considerarse las necesidades funcionales y estéticas del paciente.²²

El procedimiento que se realiza para la gingivectomía a bisel externo es el siguiente:

1. Anestesia local del área quirúrgica.
2. Localización de bolsas. Para esto se emplea una sonda periodontal que identifica el fondo de la bolsa. Posteriormente se determina su profundidad y se marca esta distancia por la parte externa de la encía con el marcador de Crane-Kaplan, tanto por vestibular como por lingual.
3. Incisión primaria. Se emplean bisturís periodontales, hojas bard parker 11 y 12 ó bisturí kirkland número 15/16- que dejen un margen fino y festoneado de la encía remanente. La incisión empieza apical a los puntos marcados y se dirige coronal a un punto entre la base de la bolsa y la cresta ósea; ésta debe ser biselada a 45° respecto a la superficie del diente siguiendo el festoneado de la encía. Se debe evitar exponer el hueso.
4. Incisión secundaria. Una vez terminada la incisión primaria por vestibular y lingual, se separa el tejido blando interproximal mediante una incisión con bisturí de Orban, número 1 ó 2 o con el bisturí de Waerhaug.
5. Los tejidos separados son extraídos cuidadosamente con una cureta o una azada quirúrgica y se elimina el tejido de granulación, los cálculos remanente y el cemento necrótico, dejando la raíz lisa y limpia. Durante el procedimiento quirúrgico el área se irriga permanentemente con el propósito de eliminar el tejido cureteado y mejorar la visibilidad.
6. La zona se cubre con un apósito periodontal.^{23,24} La reacción inicial posterior a la gingivectomía es la formación de un coágulo superficial protector; el tejido subyacente sufre inflamación aguda con necrosis. Después el tejido de granulación sustituye al coágulo. A las 24 horas se reconoce un aumento de las células de tejido conectivo nuevas, principalmente angioblastos; al tercer día, muchos fibroblastos jóvenes se localizan en el área. El

tejido de granulación muy vascular prolifera en sentido coronario y crea un nuevo margen gingival libre y surco. Los capilares derivados de los vasos sanguíneos del ligamento periodontal migran hacia el tejido de granulación y en dos semanas se conectan con los vasos gingivales.

Después de 12 a 24 horas, las células epiteliales en los bordes de la herida empiezan a migrar sobre el tejido de granulación y lo separan de la capa superficial contaminada del coágulo. La actividad epitelial de los bordes alcanzan un máximo entre las 24 y 36 horas, las nuevas células epiteliales surgen de las capas basal y espinosa profunda del epitelio del borde de la herida y se desplazan sobre ella, encima de la capa de fibrina que mas adelante se reabsorbe y reemplaza por un lecho de tejido conectivo. Las células epiteliales avanzan con acción y las células se fijan al sustrato con hemidesmosomas y una lamina basal nueva. Por lo general la epitelización de la superficie se completa después de 8 a 14 días. El tiempo requerido para la cicatrización completa varía de manera considerable, según sean la extensión de la superficie y la interferencia de la irritación e infección locales^{25,26}

REPORTE DE CASO

Paciente masculino de 32 años de edad, se presenta a la consulta con un notable agrandamiento gingival idiopático abarcando la encía vestibular de maxilar inferior. Al sondeo se encontraron profundidades entre 5 y 7mm en órganos dentarios inferiores con presencia de sangrado. El crecimiento gingival mostraba un aspecto de lobulaciones. La encía presentaba un color rosado pálido, de consistencia resiliente, de aspecto granulado a pesar de un índice de placa elevado y la mala higiene bucal del paciente. (Figura 1) La historia médica del paciente no reportó ningún antecedente de importancia.

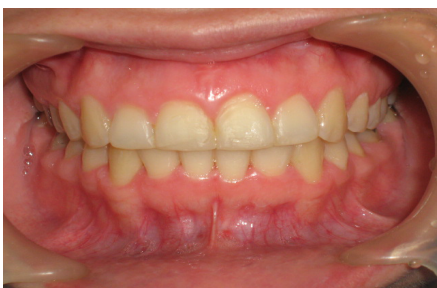

Fig. 1) Se observa agrandamiento gingival en encía vestibular de maxilar inferior.

Se procedió a realizar un tratamiento periodontal no quirúrgico y quirúrgico que consistió en control de placa por parte del paciente, mediante cepillado dental, limpieza interdental y enjuague bucal.

Antes de iniciar el tratamiento odontológico se puso énfasis en la higiene escrupulosa que debía tener el paciente y que sin su ayuda todo tratamiento fracasaría.

Se procedió a realizar gingivectomía a bisel externo, con bisturís de Bard-Parker (números 12 y 15) y mango de bisturí con angulaciones como instrumentos auxiliares (Figura 2-3). Una semana después de la cirugía se observó una notable mejoría a nivel de la encía. (Figura 4)

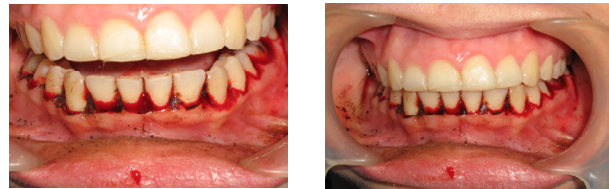
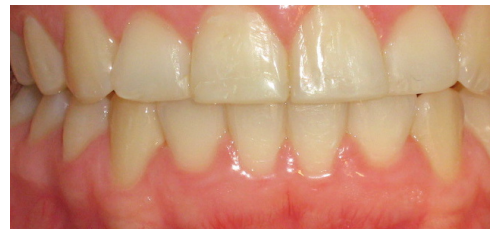

Fig. (2 - 3) Se realizó gingivectomía a bisel externo.



(Fig. 4) Notable mejoría de la encía.

DISCUSIÓN

Estudios realizados por Trackman en el 2004, utilizan como procedimiento quirúrgico la técnica de gingivectomía para realizar excisión y eliminación de tejido gingival. lo cual se asemeja a nuestro caso en donde se utilizó el mismo procedimiento.⁵

La técnica se realizó de acuerdo a Clocheret 2003, que afirma que la gingivectomía es una técnica ideal para aumentar la corona clínica y exponer los tejidos sanos del diente, corregir las sonrisas con demasiada encía y armonizar los márgenes gingivales.⁹

Tal y como se encontró en este caso clínico, la reacción posterior a la gingivectomía fue la formación de un coágulo superficial; el tejido subyacente se inflamó y sufrió necrosis. (Riesgo 1996).²⁴

CONCLUSIÓN

El análisis de las estructuras dentofaciales y de cómo afectan a la estética debe ser parte integral de un examen dental general.

La gingivectomía es un procedimiento quirúrgico fundamental para eliminar bolsas y aumentos gingivales, proporciona visibilidad para eliminar irritantes locales. Evidencia resultados estéticos satisfactorios en los pacientes luego del procedimiento.

REFERENCIAS

- Maita L, Maita L. Tratamiento periodontal no quirúrgico, enfoque biológico. *Odontol. Sanmarquina*. 2004; 8 (1) : 51-56
- Carranza FA, Carraro JJ. Mucogingival techniques in periodontal surgery. *J Periodontol* 1970;41:294-299
- Carranza N. Cirugía Plástica Periodontal. Fundación Juan José Carrazo. 2001; 6(15)
- Glickman I. Periodoncia Clínica. Tercera Edición. 1964;510
- Trackman, Kantarci A. Connective tissue metabolism and gingival overgrowth. *Critical Reviews in Oral Biology Medicine*. 2004; 15(3):165-175
- García J. Cirugía Gingival. Atlas de técnicas quirúrgicas en periodoncia. http://www.iqb.es/odonto/atlas/cap4/c4_001sm.htm
- Villaverde G, Blanco Carrión J, Ramos Barbosa I, Bascones Ilundain J, Bascones Martínez A. Tratamiento quirúrgico de las coronas clínicas cortas: Técnica de alargamiento coronario. *Av Periodon Implantol*. 2000; 12, 117-126
- Millan Isea, Salinas Y, Maestre L, Paz de Gudiño. Alargamiento Coronario Y Remodelado Óseo Como Tratamiento Estético Periodontal. Reporte De Un Caso Clínico. *Acta Odontol Venez*. 2007; 45(1): 78-84
- Clocheret, Dekeyser C, Carels C, Willems G. Idiopathic gingival hyperplasia and orthodontic treatment: a case report. *J Orthod*. 2003; 30 (1): 13-19
- Grant D, Stern I, Everett F. Periodoncia de Orban, Teoría y práctica. Cuarta edición Interamericana. 1975; 401
- Benedittis M, Petruzzi M, Pastore L, Inchingolo F, Serpico R. Nd:YAG Laser for Gingivectomy in Sturge-Weber Syndrome. *J Oral Maxillofac Surg*. 2007;65(2):314-316
- Herrero, García A. Láser Er:YAG en Periodoncia: Revisión bibliográfica. *Avances en Periodoncia*. 2006;14(2):63-68.
- Bahamondes, Godoy J. Hiperplasia gingival por ciclosporina: A propósito de un caso. *Rev. méd. Chile*. 2007;135(3):370-374
- Hallmon W, Rossman J. The role of drugs in the pathogenesis of gingival overgrowth. *Periodontol* 2000. 1999; 21: 176-96.
- Rostock M, Fry H, Turner J. Severe gingival overgrowth associated with ciclosporine therapy. *J Periodontol* 1986; 57: 294.
- Matharu M, Vliet J, Ferrari M, Goadsby M. Verapamil induced gingival enlargement in cluster headache. *J Neurol Neurosurg Psychiatry*. 2005; 76:124-127
- Seymour R. Efecto de los fármacos sobre los tejidos sanos en la salud y la enfermedad. *Periodontology* 2000. 2007;16: 120-129.
- Thomason J, Seymour R, Ellis J. Risk factors for gingival overgrowth in patients medicated with ciclosporin in the absence of calcium channel blockers. *J Clin Periodontol*. 2005; 32 (3), 273-279.2007; 122(3):23-24.
- Vineet, Mittal A, Parida A, Talwar R, Kaul U, Amlodipine induced gingival hyperplasia: A rare entity, *Int J Cardiol Int*. . 2007; 122(3) : 23-24
- Saito, Mori S, Iwakura M, Tanda N, Sakamoto S, Ikawa K, Koseki T. Immunohistochemical study on the pathogenesis of drug-induced gingival hyperplasia. *International Congress Series*. 2005;1284:85-86
- Miranda L, Roset J, Berini P, Farré L, Mendieta M. Prevalence and risk of gingival enlargement in patients treated with anticonvulsant drugs. *Eur J Clin Invest* 2001;31(9);781-788
- Aschheim K. *Odontología estética*. 1999; Capitulo 18. 373
- Chaurra R, Echeverri E, Isaac M, Ramirez D. *Gingivectomía y Gingivoplastia*. Revision Bibliográfica. 2005; www.odontologiaonline.com
- Gutierrez. Caso clínico Hiperplasia Gingival por Fenitoina. 2005; www.odontologiaonline.com
- Millan I, Bernardoni C, Oliva C, Irama et al. Conocimiento actual sobre el virus papiloma humano y su relación en la cavidad bucal y en el periodonto, *Acta Odontol Venez* 2006; 44 (1) 114-121.
- Riesgo L, Moreida N, Peñalver E. Respuesta citológica exfoliativa gingival en diferentes técnicas de tratamiento periodontal. *Rev Cub Estomatología*.1996; 33(2) 69-75.